



Bayerischer Rassehunde Verband e.V.
 Aiblinger Au 15b, 83059 Kolbermoor
 http://www.hunde-brv.de
 Tel. 08061 / 343 988
 Fax 08061 / 343 987

HD – Röntgenuntersuchung

Hunderasse Weisser Schweizer Schäferhund Rüde/Hündin

Name des Hundes Dschämie von Tirol

Geworfen am 14.03.2008 Täten/Chip Nr. 348 098 100 130 381

Ahnentafel-Nr. 08 08 656 Datum der Aufnahme 5.5.2009

Eigentümer Müller Christoph Telefon 0176/96711975

Unterschrift und Einverständnis
 Des Eigentümers / Besitzers: C. Müller

Die Röntgenbilder samt Befund wird mit Einsendung Eigentum des BRV e.V.
 Der Eigentümer / Besitzer bestätigt die Identität des geröntgten Hundes

Bestätigung des Röntgentierarztes

Der untersuchte Hund wurde ausreichend bis zur Muskeler schlaffung sediert	Ja	Nein
Die Ahnentafel wurde zur Anfertigung der Röntgenaufnahme vorgelegt und eingetragen	<input checked="" type="checkbox"/>	<input type="checkbox"/>
Die Röntgenaufnahme wurde OHNE Vorlage einer Ahnentafel gemacht	<input checked="" type="checkbox"/>	<input type="checkbox"/>
Die Täten / Chip Nr. wurde überprüft und sie stimmt mit der Ahnentafel Eintragung überein	<input checked="" type="checkbox"/>	<input checked="" type="checkbox"/>
Der Hund war nicht mit Täten / Chip Nr. gekennzeichnet und wurde mit der Nummer Täten / Chip..... versehen.	<input checked="" type="checkbox"/>	<input checked="" type="checkbox"/>

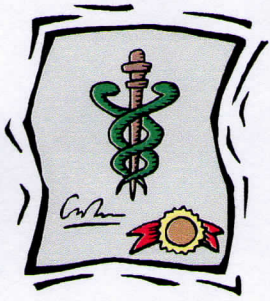
Anmerkungen:

Datum 5.5.2009 Stempel und Unterschrift des Tierarztes Dr. Pelbat



HD – Befund – Auswertung: (zum o.g. Hund)

HD 0	A	HD – Frei	<input checked="" type="checkbox"/>
HD I	B	HD – Übergangsform / Grenzfall	<input type="checkbox"/>
HD II	C	HD – Leicht	<input type="checkbox"/>
HD III	D	HD – Mittel	<input type="checkbox"/>
HD IV	E	HD – Schwer	<input type="checkbox"/>



Anmerkung:

Datum 5.5.2009 Unterschrift / Stempel Dr. Pelbat



Nachdruck und Vervielfältigung verboten, die Verwendung ist nur Verbandsmitgliedern des BRV gestattet. ©

DR PELBAT JOZSEF
 KISÁLLATGYÓGYÁSZ
 KLINIKUS SZAKÁLLATORVOS
 TEL.: 06 . 30 . 9469-244

